

**КЛИНИЧЕСКИЕ РЕКОМЕНДАЦИИ ПО ДИАГНОСТИКЕ И ЛЕЧЕНИЮ  
ВЗРОСЛЫХ БОЛЬНЫХ С ДОЛИХОКОЛОН**

Москва, 2013 г

Настоящие рекомендации разработаны экспертной комиссией Общероссийской Общественной Организации «Ассоциация колопроктологов России» в составе:

1	Шельгин Юрий Анатольевич	Москва
2	Алешин Денис Викторович	Москва
3	Ачкасов Сергей Иванович	Москва
4	Васильев Сергей Васильевич	Санкт-Петербург
5	Веселов Виктор Владимирович	Москва
6	Григорьев Евгений Георгиевич	Иркутск
7	Дудка Виктор Васильевич	Санкт-Петербург
8	Жуков Борис Николаевич	Самара
9	Кашников Владимир Николаевич	Москва
10	Куликовский Владимир Федорович	Белгород
11	Лахин Александр Владимирович	Липецк
12	Муравьев Александр Васильевич	Ставрополь
13	Пак Владислав Евгеньевич	Иркутск
14	Стойко Юрий Михайлович	Москва
15	Тимербулатов Виль Мамилович	Уфа
16	Тихонов Андрей Александрович	Москва
17	Тотиков Валерий Зелимханович	Владикавказ
18	Фролов Сергей Алексеевич	Москва
19	Хубезов Дмитрий Анатольевич	Рязань
20	Черкасов Михаил Федорович	Ростов-на-Дону
21	Чибисов Геннадий Иванович	Калуга
22	Шахматов Дмитрий Геннадьевич	Москва
23	Яновой Валерий Владимирович	Благовещенск

<b>ОГЛАВЛЕНИЕ</b>	
<b>СОКРАЩЕНИЯ</b> .....	4
<b>1. ВВЕДЕНИЕ</b> .....	5
1.1 МЕТОДОЛОГИЯ.....	5
1.2 ВАЛИДИЗАЦИЯ РЕКОМЕНДАЦИЙ.....	6
1.3 ОБЛАСТЬ ПРИМЕНЕНИЯ РЕКОМЕНДАЦИЙ.....	7
<b>2. ОПРЕДЕЛЕНИЕ И КЛАССИФИКАЦИЯ ДОЛИХОКОЛОН</b> .....	7
2.1 ОПРЕДЕЛЕНИЕ.....	7
2.2 КОД ПО МКБ.....	7
2.3 КЛАССИФИКАЦИЯ .....	7
2.4 ФОРМУЛИРОВКА ДИАГНОЗА .....	7
<b>3. ДИАГНОСТИКА ДОЛИХОКОЛОН</b> .....	8
3.1 КЛИНИЧЕСКАЯ КАРТИНА ДОЛИХОКОЛОН.....	8
3.2 ДИАГНОСТИЧЕСКИЕ КРИТЕРИИ.....	8
3.3 УСТАНОВЛЕНИЕ ДИАГНОЗА.....	9
3.4 ДИФФЕРЕНЦИАЛЬНАЯ ДИАГНОСТИКА.....	11
<b>4. ЛЕЧЕНИЕ</b> .....	11
4.1 ЛЕЧЕНИЕ НЕОСЛОЖНЕННОГО ДОЛИХОКОЛОН.....	12
4.1.1 Консервативное лечение долихоколон с нарушением транзита по толстой кишке .....	12
4.1.2 Хирургическое лечение долихоколон с нарушением транзита по толстой кишке .....	13
4.2 ЛЕЧЕНИЕ ОСЛОЖНЕННОГО ДОЛИХОКОЛОН.....	14
4.3 ПОСЛЕОПЕРАЦИОННОЕ ВЕДЕНИЕ.....	15
<b>5. ПРОФИЛАКТИКА</b> .....	15
<b>6. ПРОГНОЗ</b> .....	15
<b>7. ЧЕГО НЕЛЬЗЯ ДЕЛАТЬ</b> .....	16
<b>ЛИТЕРАТУРА</b> .....	17

**СОКРАЩЕНИЯ:**

АСМОК - Ассоциация профессиональных медицинских обществ по качеству медицинской помощи и медицинского образования;

ДИ – доверительный интервал;

ЖКТ – желудочно-кишечный тракт;

МКБ-10 – Международная классификация болезней, 10-й пересмотр;

РКИ – рандомизированное контролируемое испытание;

СР – степень рекомендаций;

УД – уровень доказательности.

## **1. ВВЕДЕНИЕ**

Долихоколон – удлинение всей ободочной кишки или одного из ее отделов представляет собой самую частую аномалию развития толстой кишки.

По данным А.И. Ленюшкина (1999), частота выявления данного состояния у новорожденных составляет более 30% [8]. Нет точных данных о частоте встречаемости долихоколон у взрослых, однако выявление удлинения толстой кишки у значительной части пациентов, страдающих запорами, указывает на распространенность данного состояния и определяет актуальность проблемы. Так, удлинение ободочной кишки диагностируется у каждого второго пациента, длительно страдающего запорами [19], а одно из осложнений долихоколон - заворот сигмовидной кишки прочно занимает третье место среди причин острой кишечной непроходимости [12, 24] и летальность при развитии этого осложнения достигает 15% [24], а в случае некроза - 46% [12].

Важным обстоятельством, затрудняющим диагностику и лечение долихоколон, является отсутствие четких объективных критериев диагноза. Так, например, до настоящего времени не определены числовые параметры нормальной длины ободочной кишки и каждого из ее отделов.

Кроме того, ряд исследователей допускает возможность приобретенного характера долихоколон [19,40] вопреки общепринятым представлениям о врожденной природе этого состояния, причисляемого к аномалиям развития.

Следует подчеркнуть, что к долихоколон относят группу состояний, крайне разнородную по степени выраженности клинических проявлений – от случайно выявленного в ходе обследования удлинения ободочной кишки без каких-либо функциональных нарушений до угрожающего жизни пациента заболевания, характеризующегося рецидивирующими заворотами кишки и развитием кишечной непроходимости.

Кроме того, несмотря на присутствие в Международной классификации болезней (код Q43.8, МКБ-10), в качестве отдельной, самостоятельной нозологической формы долихоколон, как правило, не рассматривается, а диагностика и лечение этого состояния обсуждаются в рамках других болезней – запоров (код K59.0, МКБ-10), заворота кишок (код K56.2, МКБ-10). В настоящих рекомендациях вопросы диагностики и лечения долихоколон рассматриваются в свете его клинических проявлений, которые являются определяющими в выборе лечебной тактики.

Настоящие рекомендации по диагностике и лечению пациентов с долихоколон служат руководством для практических врачей, осуществляющих ведение и лечение таких больных.

### **1.1. МЕТОДОЛОГИЯ.**

Рекомендации включают в себя следующие разделы: введение, определение и классификация долихоколон, диагностика долихоколон, лечение, профилактика, прогноз, раздел «чего нельзя делать» а также список использованной в ходе подготовки литературы. Рекомендации составлены на основании анализа литературы из баз данных PubMed, MEDLINE, Cochrane Collaboration и подлежат регулярному пересмотру в соответствии с новыми данными научных исследований в этой области.

В настоящих клинических рекомендациях применяется общепринятая система оценки уровней доказательности и степеней рекомендации, основанная на разработках Оксфордского центра доказательной медицины (Таблица 1) [37].

**Таблица 1.** Уровни доказательности и степени рекомендаций на основании руководства Оксфордского центра доказательной медицины

Уровень	Диагностическое исследование	Терапевтическое исследование
1a	Систематический обзор гомогенных диагностических исследований 1 уровня	Систематический обзор гомогенных РКИ
1b	Валидизирующее когортное исследование с качественным «золотым» стандартом	Отдельное РКИ (с узким ДИ)
1c	Специфичность или чувствительность столь высоки, что положительный или отрицательный результата позволяет исключить/установить диагноз	Исследование «Все или ничего»
2a	Систематический обзор гомогенных диагностических исследований >2 уровня	Систематический обзор (гомогенных) когортных исследований
2b	Разведочное когортное исследование с качественным «золотым» стандартом	Отдельное когортное исследование (включая РКИ низкого качества; т.е. с <80% пациентов, прошедших контрольное наблюдение)
2c	нет	Исследование «исходов»; экологические исследования
3a	Систематический обзор гомогенных исследований уровня 3b и выше	Систематический обзор гомогенных исследований «случай-контроль»
3b	Исследование с непоследовательным набором или без проведения исследования «золотого» стандарта у всех испытуемых	Отдельное исследование «случай-контроль»
4	Исследование случай-контроль или исследование с некачественным или зависимым «золотым» стандартом	Серия случаев (и когортные исследования или исследования «случай-контроль» низкого качества)
5	Мнение экспертов без тщательной критической оценки или основанное на физиологии, лабораторные исследования на животных или разработка «первых принципов»	Мнение экспертов без тщательной критической оценки, лабораторные исследования на животных или разработка «первых принципов»
<b>Степени рекомендаций</b> <b>A</b> Согласующиеся между собой исследования 1 уровня <b>B</b> Согласующиеся между собой исследования 2 или 3 уровня или экстраполяция на основе исследований 1 уровня <b>C</b> Исследования 4 уровня или экстраполяция на основе уровня 2 или 3 <b>D</b> Доказательства 4 уровня или затруднительные для обобщения или некачественные исследования любого уровня		

## 1.2 ВАЛИДИЗАЦИЯ РЕКОМЕНДАЦИЙ

Настоящие рекомендации составлены общероссийской общественной организацией «Ассоциация колопроктологов России», в предварительной версии были рецензированы независимыми экспертами, которых попросили прокомментировать то, насколько интерпретация доказательств, лежащих в основе рекомендаций доступна для понимания. Получены комментарии со стороны врачей амбулаторного звена. Полученные комментарии тщательно систематизировались и обсуждались на совещаниях экспертной группы.

Последние изменения в настоящих рекомендациях были представлены для дискуссии на заседании Профильной комиссии «Колопроктология» Экспертного Совета Минздрава России 12 сентября 2013 г. Проект рекомендаций был повторно рецензирован независимыми экспертами и врачами амбулаторного звена. Для окончательной редакции и контроля качества рекомендации были повторно проанализированы членами экспертной группы, которые пришли к заключению, что все замечания и комментарии приняты во внимание, риск систематических ошибок при разработке рекомендаций сведен к минимуму.

### **1.3. ОБЛАСТЬ ПРИМЕНЕНИЯ РЕКОМЕНДАЦИЙ**

Данные рекомендации применимы при осуществлении медицинской деятельности в рамках Порядка оказания медицинской помощи взрослому населению с заболеваниями толстой кишки, анального канала и промежности колопроктологического профиля.

## **2. ОПРЕДЕЛЕНИЕ И КЛАССИФИКАЦИЯ ДОЛИХОКОЛОН**

### **2.1. ОПРЕДЕЛЕНИЕ**

В настоящее время не существует общепринятого точного определения долихоколон.

В энциклопедическом словаре медицинских терминов под редакцией Б.В. Петровского (1982), приводится следующее определение: *долихоколон - аномалия развития: необычно большая длина ободочной кишки* (УД 5, СР D, [18]).

При этом не уточняется, какая длина ободочной кишки считается нормальной.

В различных анатомических и клинических учебниках и монографиях приводятся различные значения верхней границы нормы для длины ободочной кишки и ее отделов (УД 5, СР D, [2, 11, 20, 41]).

Необходимо отметить, что для взрослых пациентов отсутствует корреляция между ростом, полом, возрастом, типом телосложения и длиной толстой кишки (УД 4, СР С, [2]).

### **2.2 КОД ПО МКБ-10**

Класс – XVII. Врожденные аномалии [пороки развития], деформации и хромосомные нарушения (Q00-Q99)

Блок – Другие врожденные аномалии [пороки развития] органов пищеварения (Q38-Q45)

Код – Q43.8 Другие уточненные врожденные аномалии кишечника. Долихоколон.

### **2.3 КЛАССИФИКАЦИЯ ДОЛИХОКОЛОН**

Для долихоколон не разработано универсальной классификации. Вместе с тем, для уточнения диагноза может быть использован анатомический и клинический принципы классификации.

По анатомическому принципу долихоколон классифицируется исходя из отдела ободочной кишки, длина которого превышает среднестатистические значения. Выделяют следующие виды долихоколон (УД 5, СР D, [4]):

1. Долихосигма
2. Левосторонний долихоколон
3. Долихотрансверзум
4. Правосторонний долихоколон
5. Субтотальный долихоколон
6. Тотальный долихоколон

В практическом здравоохранении большее значение имеет клинический принцип классификации, на основании которого долихоколон подразделяется на следующие формы (УД 5, СР D, [2]):

1. Долихоколон без клинических проявлений (бессимптомный долихоколон)

2. Долихоколон с нарушением транзита по толстой кишке
3. Осложненный долихоколон

Осложнениями долихоколон являются заворот кишки, инвагинация и узлообразование (УД 5, СР D, [2, 4, 7, 12, 17, 24, 33, 35, 40]).

#### **2.4 ФОРМУЛИРОВКА ДИАГНОЗА**

При формулировании диагноза следует отразить, длина каких отделов ободочной кишки превышает среднестатистические значения, а также указать наличие клинических проявлений или их отсутствие. В случае осложненного долихоколон необходимо указать осложнение, а также его рецидивирующий характер при повторном развитии и характер ранее перенесенных вмешательств.

Ниже приведены примеры формулировок диагноза:

1. «Долихосигма без клинических проявлений».
2. «Субтотальный долихоколон с нарушением транзита по толстой кишке».
3. «Левосторонний долихоколон, осложненный рецидивирующим заворотом сигмовидной кишки. Состояние после эндоскопической деторсии заворота сигмовидной кишки».

### **3. ДИАГНОСТИКА ДОЛИХОКОЛОН**

#### **3.1. КЛИНИЧЕСКАЯ ХАРАКТЕРИСТИКА ДОЛИХОКОЛОН**

При бессимптомном долихоколон у пациентов отсутствуют специфические жалобы.

Ведущим клиническим проявлением долихоколон является картина запоров (УД 5 СР D [1, 3, 5, 11, 16, 40]). При этом задержка стула до 3 дней часто не сопровождается другими жалобами, тогда как более длительные и выраженные запоры сочетаются с дискомфортом в животе, болями, метеоризмом вплоть до ухудшения общего самочувствия, социальной дезадаптации, развития приступов кишечной непроходимости (УД 5 СР D [2]). Большинство таких пациентов нуждается в соблюдении диеты, постоянном приеме слабительных средств, выполнении очистительных клизм.

Осложненный долихоколон характеризуется периодическим развитием заворота кишки, инвагинацией или узлообразованием, что проявляется клинической картиной острой странгуляционной кишечной непроходимости [2, 7, 22, 24, 35, 40, 41]. Наиболее часто в клинической практике встречаются завороты сигмовидной кишки, реже – поперечной ободочной и слепой кишок. Завороты других отделов ободочной кишки описываются как казуистические случаи.

#### **3.2. ДИАГНОСТИЧЕСКИЕ КРИТЕРИИ**

В настоящее время не разработаны диагностические критерии долихоколон.

Факт превышения длины всей ободочной кишки или какого-либо из ее отделов среднестатистических показателей может быть установлен одним из следующих методов (УД 5, СР D [2]):

- ирригоскопия
- виртуальная колонография
- интраоперационное морфометрическое исследование.

В 2003 году в Государственном научном центре колопроктологии С.И. Ачкасовым было проведено исследование, в котором определены нормальные параметрические характеристики длины различных отделов ободочной кишки (УД 5, СР D [2]), на основании анализа данных 160 наблюдений (Таблица 2).



Таблица 2. Нормальные показатели длины отделов ободочной кишки

Отдел ободочной кишки	Границы колебания длины (см)	Средняя длина (см)
Слепая кишка	4,0 - 10,0	6,2 ± 1,6
Восходящая кишка	8,0 - 34,0	23,4 ± 4,1
Поперечная ободочная кишка	20,0 - 51,0	32,8 ± 9,5
Нисходящая кишка	11,0 - 30,0	20,9 ± 4,5
Сигмовидная кишка	20,0 – 86,0	45,0 ± 14,5

Сопутствующее долихоколон нарушение транзита по толстой кишке выявляется с помощью пассажа бариевой взвеси, рентгеноконтрастных маркеров или радиофармпрепарата по желудочно-кишечному тракту (УД 5, CP D [2, 10, 17]).

Диагноз «осложненный долихоколон» может быть установлен при удлинненной ободочной кишке и развитии, по меньшей мере, одного подтвержденного эпизода заворота кишки, инвагинации или узлообразования.

### 3.3 УСТАНОВЛЕНИЕ ДИАГНОЗА

Для уточнения диагноза и проведения дифференциальной диагностики применяют следующие методы обследования:

#### 3.3.1. Сбор жалоб и изучение анамнеза заболевания (УД 5, CP D [2, 17])

Выяснение жалоб и анамнеза заболевания пациента позволяет определить клиническую форму долихоколон, что принципиально важно для выбора тактики лечения. Бессимптомный долихоколон не сопровождается жалобами, возможна задержка стула до 3 дней. Нарушение транзита по толстой кишке проявляется клинической картиной запоров, которая может быть подтверждена соответствием Римским критериям запоров 3-го пересмотра [25] (Таблица 3).

Таблица 3. Римские критерии запоров 3-го пересмотра.

Симптомы	Характерные особенности симптомов
1. Натуживание, занимающее > ¼ времени дефекации	Симптомы должны наблюдаться в течение 12 недель (необязательно последовательных) на протяжении предыдущего года.  Симптомокомплекс должен включать два или более перечисленных в данной таблице симптома.
2. Стул в виде твердого кала или комочков	
3. Ощущение неполного опорожнения (> ¼ времени дефекации)	
4. Ощущение препятствия в аноректальной области (> ¼ времени дефекации)	
5. Необходимость мануальных приемов для освобождения кишечника (эвакуация каловых масс пальцем, поддержка рукой тазового дна), занимающее > ¼ времени дефекации	
6. Стул < 3 раз в неделю	

Следует выяснить, есть ли у пациента опыт приема слабительных средств, выполнения очистительных клизм и какова их эффективность. Кроме того, в беседе с больным выясняют наличие сопутствующих заболеваний и

признаки болезней, с которыми проводится дифференциальный диагноз. Эпизоды кишечной непроходимости в анамнезе позволяют заподозрить осложненный долихоколон.

### 3.3.2. Физикальное обследование (УД 5, СР D [2, 17])

При осмотре больного оценивается общее состояние, тип телосложения, наличие признаков врожденных аномалий и сопутствующих заболеваний. При осмотре живота может определяться вздутие, при перкуссии – звук тимпанита, а при пальпации – умеренная болезненность в околопупочной области, левых и нижних отделах живота. При развитии осложнения долихоколон может определяться асимметричное вздутие живота, ограничение участия живота в акте дыхания, симптомы раздражения брюшины. В случае инвагинации может пальпироваться головка инвагината. Вагинальное и ректальное исследования позволяют выявить наличие факторов, предрасполагающих к проктогенным запорам, такие как выпадение матки и стенок влагалища, ректоцеле, выпадение прямой кишки, анальная трещина.

### 3.3.3. Ирригоскопия (УД 5, СР D [2, 17])

Исследование проводится по методике двойного контрастирования – бариевой взвесью и воздухом. Ирригоскопия наиболее информативный диагностический метод, позволяющий определить форму, размеры и положение всех отделов толстой кишки, оценить их подвижность в брюшной полости.

### 3.3.4. Пассаж бариевой взвеси, рентгеноконтрастных маркеров или радиофармпрепарата по ЖКТ (УД 5, СР D [2, 17])

Контроль продвижения контраста проводится в течение 5 суток после его приема внутрь, позволяя оценить время прохождения кишечного содержимого по разным отделам тонкой и толстой кишки. В норме общее время транзита по ЖКТ не превышает 48 часов. При сохранении контраста в толстой кишке через 72 часа после приема внутрь констатируют задержку пассажа по ЖКТ.

### 3.3.5. Проктография с натуживанием/сцинтидефекография (УД 5, СР D [2, 17])

Методики позволяют определить положение промежности, изменение ректоанального угла, состояние пубо-ректальной петли, наличие переднего или заднего ректоцеле, внутренней инвагинации прямой кишки при моделировании акта дефекации, что способствует выявлению проктогенного характера запоров в рамках дифференциальной диагностики.

### 3.3.6. Колоноскопия (УД 5, СР D [2, 17])

В ходе эндоскопического исследования толстой кишки определяют тонус, складчатость, выраженность сосудистого рисунка, цвет и контактную кровоточивость слизистой оболочки, а кроме того оценивают длину и ширину различных отделов толстой кишки, их петлистость, фиксацию и число гаустр. Колоноскопия имеет важное значение в дифференциальной диагностике долихоколон.

### 3.3.7. Гастроскопия (УД 5, СР D [2, 17])

Эзофагогастродуоденоскопия позволяет выявить сопутствующие заболевания верхних отделов пищеварительного тракта, а также определить наличие гастроптоза у больных с множественными аномалиями ЖКТ.

### 3.3.8. Ультразвуковое и томографическое исследование (компьютерная рентгеновская/магнитно-резонансная томография) органов брюшной полости и малого таза (УД 5, СР D [2, 17])

Методы лучевой диагностики позволяют выявить сопутствующие заболевания, а также получить дополнительную информацию о состоянии стенки толстой кишки. Виртуальная компьютерная колонография

может быть альтернативой выполнению ирригоскопии, с ее помощью измеряют длину и ширину отделов толстой кишки, определяют их положение в брюшной полости.

### 3.3.9. Функциональное исследование состояния мышц запирающего аппарата прямой кишки, тазового дна (УД 5, СР D [2, 17])

Комплекс функциональных исследований позволяет исключить заболевания, обуславливающие проктогенный характер запоров, а также болезнь Гиршпрунга.

Профилометрическое исследование позволяет исключить спазм внутреннего анального сфинктера.

Электромиография способствует оценке функции пуборектальной мышцы – сравнивается исходная электрическая активность ее в состоянии покоя и в момент натуживания. В норме при натуживании регистрируется различная степень угнетения биоэлектрической активности исследуемой мышечной структуры. Сохранение или подъем биоэлектрической активности расценивается как парадоксальная реакция пуборектальной мышцы, что является одной из причин проктогенных запоров.

При необходимости дифференциальной диагностики с болезнью Гиршпрунга проводится аноректальная манометрия – исследование ректоанального ингибиторного рефлекса (рефлекторного расслабления внутреннего сфинктера в ответ на повышение давления в прямой кишке). При болезни Гиршпрунга в 70 – 95% случаев ректоанальный ингибиторный рефлекс не определяется.

### 3.3.10. Определение уровня тканевой ацетилхолинэстеразы (УД 5, СР D [2, 17])

При необходимости дифференциальной диагностики с болезнью Гиршпрунга выполняется исследование биоптатов слизистой оболочки прямой кишки с уровня 5, 10 и 15 см от наружного края анального канала для определения активности ацетилхолинэстеразы. При болезни Гиршпрунга проба положительная.

### 3.3.11. Консультации смежных специалистов (УД 5, СР D [2, 17])

Консультации специалистов (эндокринолога, невропатолога, психиатра, медицинского генетика, уролога, гинеколога) позволяют оценить вклад сопутствующих заболеваний в состояние пациента.

## **3.4 ДИФФЕРЕНЦИАЛЬНАЯ ДИАГНОСТИКА**

При подозрении на долихоколон необходимо исключить следующие заболевания:

1. Болезнь Гиршпрунга
2. Идиопатический мегаколон
3. Воспалительные заболевания кишечника
4. Ишемический колит
5. Новообразования толстой кишки
6. Медикаментозный запор

## **4. ЛЕЧЕНИЕ**

Выбор тактики лечения долихоколон основывается на клинической форме болезни.

Бессимптомный долихоколон не требует консервативного или хирургического лечения, однако пациенты должны быть предупреждены о возможном развитии в дальнейшем медленно транзитных запоров и потенциальной угрозе осложнений (УД 5, СР D [2]). У таких пациентов необходима первичная профилактика запоров (см. раздел «ПРОФИЛАКТИКА»).

### **4.1. ЛЕЧЕНИЕ НЕОСЛОЖНЕННОГО ДОЛИХОКОЛОН**

Лечение долихоколон с нарушением транзита по толстой кишке должно проводиться в соответствии с принципами лечения медленно-транзитных запоров.

#### 4.1.1. Консервативное лечение долихоколон с нарушением транзита по толстой кишке.

При установлении диагноза долихоколон, сопровождающегося нарушением транзита по толстой кишке, должно быть назначено консервативное лечение. Принципы лечения не отличаются от таковых при медленно-транзитных запорах без удлинения толстой кишки и включают (УД 5, CP D [2, 17]):

- добавление в рацион питания пищевых волокон
- соблюдение водно-питьевого режима
- проведение лечебной физкультуры
- физиотерапевтическое лечение (электростимуляция толстой кишки, иглорефлексотерапия)
- медикаментозную терапию

Предпочтение отдается комплексному поэтапному лечению (УД 4 CP C [10]) (Рисунок 1.)

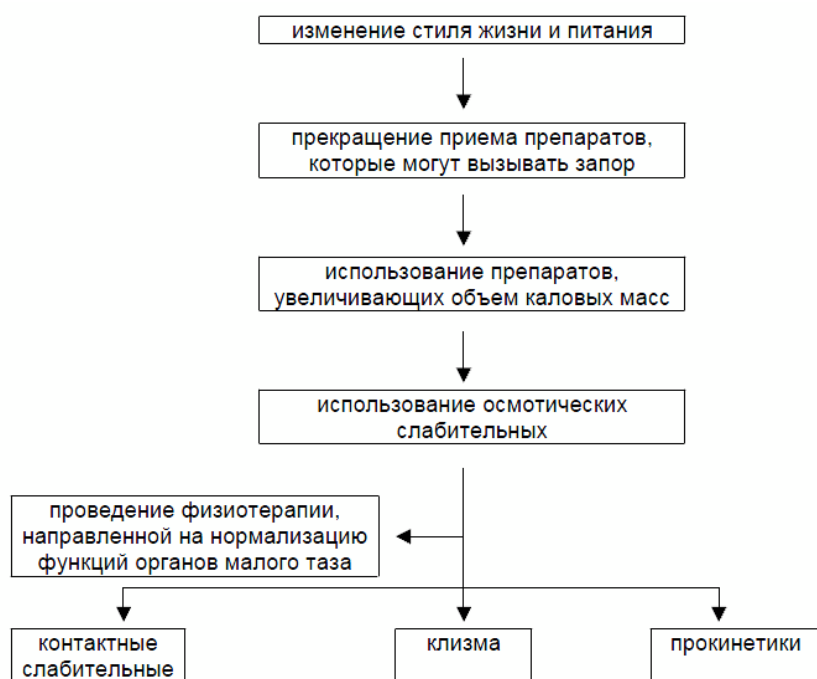


Рисунок 1. Алгоритм комплексного поэтапного консервативного лечения запоров

Медикаментозная терапия включает назначение средств, увеличивающих объем кишечного содержимого (препараты семян подорожника, мелкокристаллическая целлюлоза), осмотических слабительных препаратов (лактолоза, магния сульфат, полиэтиленгликоль), прокинетики (цизаприд, тримебутин).

Назначение препаратов пищевых волокон не всегда приводит к улучшению. Более того, состояние пациентов с долихоколон на фоне высокошлаковой диеты может ухудшаться за счет усиления метеоризма и тяжести в животе. Таким больным рекомендуется назначать препараты полиэтиленгликоля (форлакс).

При неэффективности осмотических слабительных оправдано назначение стимулирующих (контактных) слабительных. Основными представителями этой группы лекарств являются препараты, содержащие антрахиноны, преимущественно растительного происхождения (сена, алоэ, ревеня), и соединения дифенилметана (бисакодил, натрия пикосульфат). Они обладают прокинетиическим действием, повышают кишечную секрецию и снижают абсорбцию. Следует отметить, что современные исследования не подтвердили ранее существовавшие опасения о потенциальном канцерогенном действии препаратов этой

группы [34]. Также опровергнута гипотеза о нейродегенеративных изменениях в результате длительного приема контактных слабительных средств [21, 30]. Таким образом, представляется оправданным длительное использование слабительных, в том числе и стимулирующих, если они позволяют пациентам с долихоколон добиваться удовлетворительного самочувствия и сохранять социальную и профессиональную активность (УД 5, CP D).

При сопутствующем дисбактериозе назначают зубактериальные препараты.

При болевом синдроме показано добавление к терапии селективных спазмолитических препаратов (пинаверия бромид, мебеверин), ненаркотических анальгетиков.

При выраженном метеоризме назначают пеногасители (симетикон).

По согласованию с невропатологом могут быть назначены седативные, снотворные препараты, антидепрессанты.

Помимо медикаментозной терапии возможно использование различных физиотерапевтических методов – накожной и ректальной электростимуляции кишечника, иглорефлексотерапии, лазеротерапии [13, 14, 15] (УД 5, CP D).

В случае неэффективности консервативной терапии долихоколон, сопровождающегося нарушением транзита по толстой кишке, может быть рассмотрена возможность хирургического лечения.

Альтернативой хирургическому лечению рефрактерных к терапии запоров является сакральная нейромодуляция (УД 3b CP C [25, 28, 42]), роль которой изучена недостаточно. Метод подразумевает имплантацию подкожного программируемого стимулятора, обеспечивающего постоянное воздействие низкочастотного электрического тока на крестцовые нервы посредством электрода, проведенного, как правило, через 3-е крестцовое отверстие. Механизм действия сакральной нейромодуляции достоверно неизвестен, однако в ряде исследований отмечено учащение числа дефекаций и снижение потребности в слабительных средствах у больных с медленно-транзитными запорами на фоне применения данного метода лечения (УД 3b CP C [25, 28, 42]).

#### **4.1.2. Хирургическое лечение долихоколон с нарушением транзита по толстой кишке**

Принципы хирургического лечения долихоколон с нарушением транзита по толстой кишке соответствуют таковым при лечении медленно транзитных запоров.

Лечение должно быть максимально консервативным, поскольку хирургическое лечение запоров имеет неоднозначные функциональные результаты и сопровождается относительно высоким риском осложнений, свойственных для операций на толстой кишке. В частности, общая частота послеоперационных осложнений составляет, в среднем, 20% (2-71%), при этом летальность достигает 2,6% (0%-15%)(УД 3b [22, 29, 36, 38, 43]).

Показанием к хирургическому вмешательству является неэффективность консервативной терапии при выраженном нарушении качества жизни.

Хирургическое лечение долихоколон подразумевает резекцию толстой кишки в объеме субтотальной резекции или колэктомии с формированием илеоректального анастомоза.

Субтотальная резекция ободочной кишки характеризуется лучшими функциональными результатами, по сравнению с колэктомией, но вместе с тем более высокой частотой рецидивов запоров (УД 3a [39]).

В качестве альтернативы резекции ободочной кишки может быть сформирована постоянная кишечная стома.

## 4.2. ЛЕЧЕНИЕ ОСЛОЖНЕННОГО ДОЛИХОКОЛОН

Пациентам с осложненным долихоколон должно быть предложено плановое хирургическое вмешательство, учитывая риск повторного развития угрожающего жизни осложнения.

При развитии осложнения долихоколон (заворот, инвагинация, узлообразование) лечение проводят в соответствии с принципами терапии странгуляционной кишечной непроходимости. Консервативное лечение включает введение спазмолитических средств, обезболивающих препаратов, внутривенные вливания, применение клизм.

При завороте кишки методом выбора является эндоскопическая деторсия.

В случае невозможности разрешения осложнения с помощью консервативных мероприятий, должна быть предпринята срочная операция.

При сохранении жизнеспособности участка кишки, вовлеченного в заворот, инвагинат или образование узла, объем операции может быть ограничен деторсией заворота (расправлением инвагината или узла). В случае стойкого нарушения кровоснабжения ободочной кишки, в том числе с развитием некроза, производят ее резекцию (УД 5 СР D [12]). Объем резекции и способ завершения операции определяют на основании протяженности поражения, тяжести состояния больного и степени выраженности кишечной непроходимости и сопутствующих заболеваний.

Выполнение фиксирующих операций (мезосигмопликация, сигмопексия, цекопексия) нецелесообразно, так как последние сопровождаются неудовлетворительными функциональными результатами и не исключают рецидива осложнения (УД 5 СР D [2]).

Пациенты, перенесшие срочные вмешательства по поводу осложненного долихоколон, должны подвергнуться полноценному комплексному обследованию, после чего может быть предложена плановая операция (УД 5 СР D [2]).

В случае отсутствия признаков нарушения транзита по толстой кишке у больных с осложненным долихоколон, возможно выполнение сегментарной резекции удлиненного отдела ободочной кишки (УД 5 СР D [2,22]).

При сочетании осложненного долихоколон с запорами должна быть предложена субтотальная резекция ободочной кишки или колэктомия (УД 5 СР D [2,22]).

#### 4.3. ПОСЛЕОПЕРАЦИОННОЕ ВЕДЕНИЕ

Ведение пациентов, перенесших резекцию ободочной кишки по поводу долихоколон, в раннем послеоперационном периоде не имеет особенностей, не требуется специфического лечения или выполнения специальных диагностических процедур.

Все больные долихоколон после хирургического лечения подлежат диспансерному наблюдению (УД 5 СР D [2]). Периодичность осмотра оперированных больных – 1 раз в 6 месяцев в течение первого года с последующим ежегодным обследованием. Целью таких периодических врачебных осмотров является оценка эффективности проведенного хирургического лечения. Выявление пациентов с ухудшением результатов лечения определяет группу лиц для проведения противорецидивных мероприятий.

Изучение общего времени транзита является минимальным диагностическим алгоритмом, который необходим и достаточен для проведения диспансерного наблюдения за моторно-эвакуаторной функцией толстой кишки (УД 5 СР D [2]). Если на этом этапе обследования выявляются какие-либо новые сведения об изменении функционального состояния толстой кишки, диагностическая программа должна быть расширена.

#### 5. ПРОФИЛАКТИКА

Учитывая врожденный характер долихоколон, первичной профилактики этого состояния не существует. Вторичная профилактика подразумевает комплекс мероприятий по предотвращению развития запоров (УД 3а, СР В [10]):

- употреблять хорошо сбалансированную пищу, которая должна включать отруби, цельные зерна пшеницы, свежие фрукты и овощи и не возлагать чрезмерные надежды на прием слабительных средств
- употреблять достаточное количество жидкости
- регулярно выполнять физические упражнения
- уделять достаточное время для спокойного посещения туалета и не подавлять позывы к дефекации.

Нет убедительных данных о возможности эффективной профилактики осложнений (заворота, инвагинации, узлообразования) у больных долихоколон.

При отсутствии противопоказаний к хирургическому лечению, пациентам с осложненным долихоколон должна быть предложена резекция ободочной кишки (см. раздел 4.2 «Лечение осложненного долихоколон»).

#### 6. ПРОГНОЗ

В настоящее время не получено данных, однозначно указывающих на прогрессирующий характер клинических проявлений долихоколон.

Общеизвестен факт большей частоты запоров у пожилых пациентов, однако нет достоверных данных о роли долихоколон в увеличении частоты запоров с возрастом. Независимыми факторами, предрасполагающими к запорам у пожилых лиц, являются диета, снижение физической активности, прием лекарственных средств.

Хирургическое лечение долихоколон с нарушением транзита по толстой кишке до настоящего времени характеризуется неоднозначными результатами – частота рецидивов запоров после колэктомии достигает 10% (УД 2а СР В [38]).

Нет достаточных данных об отдаленных результатах хирургического лечения долихоколон.

## **7. ЧЕГО НЕЛЬЗЯ ДЕЛАТЬ**

1. Проводить медикаментозное или хирургическое лечение бессимптомного долихоколон.
2. Ставить целью хирургического вмешательства коррекцию длины толстой кишки.
3. Начинать лечение долихоколон, сопровождающегося запорами, без полноценного обследования, исключающего другие возможные причины нарушения транзита по толстой кишке.
4. Необоснованно назначать слабительные средства.



## ЛИТЕРАТУРА

1. Анистратенко И.К. Клиника и лечение аномалий развития толстого кишечника. Киев, 1969. 128 с.
2. Ачкасов С.И. Аномалии развития и положения толстой кишки (клиника, диагностика, лечение). Дисс. докт.мед.наук. М., 2003, 297 с.
3. Ачкасов С.И., Саламов К.Н., Капуллер Л.Л., Зароднюк И.В., Кабанова И.Н., Елисеева М.В. Запоры при аномалиях развития и положения толстой кишки у взрослых. Российский журнал гастроэнтерологии, гепатологии, колопроктологии, 2000, N2, с. 58-62.
4. Воробьев Г.И., Саламов К.Н., Минц Я.В., Мушникова В.Н. Аномалии толстой кишки. Хирургия, 1989, №10, С. 154-155.
5. Иванов А.И. Этиопатогенез, классификация, клиника, диагностика и лечение хронического толстокишечного стаза, обусловленного аномалиями развития и фиксации ободочной кишки. Методические рекомендации. Якутск, 1997, 44 с.
6. Колопроктология и тазовое дно. Под ред. М.М.Генри, М.Своша. – М.: Медицина, 1988. С. 415 – 416.
7. Королев Л.Ф. Узлообразования кишечника. Хирургия, 1966, N3, С. 45-48.
8. Ленюшкин А.И. Хирургическая колопроктология детского возраста. Руководство для врачей. - М., Медицина, 1999. – 368 с.
9. Малоинвазивная колопроктология. Под редакцией М.Е.Аррегви, Дж.М.Саккиера. – М., 1999. -280 с.
10. Практическое руководство по диагностике и лечению запоров Всемирной организации гастроэнтерологов (2007). [http://www.worldgastroenterology.org/assets/downloads/ru/pdf/guidelines/g\\_data4\\_ru.pdf](http://www.worldgastroenterology.org/assets/downloads/ru/pdf/guidelines/g_data4_ru.pdf)
11. Романов П.А. Клиническая анатомия вариантов и аномалий толстой кишки. М., 1987, 192 с.
12. Руководство по неотложной хирургии органов брюшной полости. Под ред. В.С.Савельева. М., 1986, 608 с.
13. Самсонюк В.Г., Захарченко А.А., Штоппель А.Э. Комплексное консервативное лечение нарушений моторно-эвакуаторной функции толстой кишки. В сб. Проблемы колопроктологии, Вып. 17, М., МНПИ, 2000, с. 530 – 535.
14. Тупикова А.П., Подмаренкова Л.Ф., Елисеева М.В., Румянцев В.Г. Функциональное обоснование применения физических факторов воздействия в лечении нарушений моторно-эвакуаторной функции толстой кишки. Российский журнал Гастроэнтерологии, гепатологии и колопроктологии, 1995, №3, т. 5, с.71 – 76.
15. Хаммад Е.В. Хронический запор (тактика совершенствования диагностики и лечения). Дис. канд. мед. наук, М.,1997, 134 с.
16. Царев Н.И. Удлиненная толстая кишка как хроническое заболевание. Вестник хирургии, 1981, №9, том 127. С. 58-63.
17. Шельгин Ю.А., Благодарный Л.А. Справочник по колопроктологии. М.: Литтерра, 2012. 596 с.
18. Энциклопедический словарь медицинских терминов. Под ред. Б.В.Петровского. - М.: Советская энциклопедия, 1982, 464 с.
19. Brummer P., Seppala P., Wegelius U. Redundant colon as a cause of constipation. - Gut, 1962, 3, 140-141.
20. Corman M.L. Colon and Rectal Surgery. Philadelphia : Lippincott, 1984. P.129-134.
21. Dufour P., Gendre P. Ultrastructure of mouse intestinal mucosa and changes observed after long term anthraquinone administration. Gut 1984; 25: 1358 –1363.

22. Feng Y, Jianjiang L. Functional outcomes of two types of subtotal colectomy for slow-transit constipation: ileosigmoidal anastomosis and cecorectal anastomosis. *Am J Surg* 2008; 195: 73-77.
23. Gray E.J., Marteinsson B.T.H. Dolichocolon: Indication for operation. *Amer. Surg.*, 1971, 37, №8, P. 509-511.
24. Grossman E.M., Longo E.W., Stratton M.D., Virgo K.S., Johnson F.E. Sigmoid volvulus in department of veterans affairs medical centers. *Dis. Colon Rectum*, 2000; 43: 414-418.
25. Kamm MA, Dudding TC, Melenhorst J, Jarrett M, Wang Z, Buntzen S, Johansson C, Laurberg S, Rosen H, Vaizey CJ, Matzel K, Baeten C. Sacral nerve stimulation for intractable constipation. *Gut*, 2010; 59: 333-340.
26. Kamm M.A., Van der Sijp J.R.M., Hawley P.R., Phillips R.K.S., Lennard-Jones J.E. Left hemicolectomy with rectal excision for severe idiopathic constipation. *Int. J. Colorect Dis.*, 1991, 6: P.49-51.
27. Kamm M.A., Hawley P.R., Lennard-Jones J.E. Outcome of colectomy for severe idiopathic constipation. *Gut*, 1988, 29: P. 969-973.
28. Kenefick NJ. Sacral nerve neuromodulation for the treatment of lower bowel motility disorders. *Ann R Coll Surg Engl*, 2006; 88: 617-623.
29. Knowles CH, Scott M, Lunniss PJ. Outcome of colectomy for slow transit constipation. *Ann Surg*, 1999; 230: 627-638.
30. Keuzenkamp-Jansen C.W., Fijnvandraat C.J., Kneepkens C.M., Douwes A.C. Diagnostic dilemmas and results of treatment for chronic constipation. *Arch Dis Child*, 1996, Jul, 75 (1): 36 – 41.
31. Longstreth GF, Thompson WG, Chey WD, Houghton LA, Mearin F, Spiller RC. Functional bowel disorders. *Gastroenterology*, 2006, Apr;130(5):1480-1491.
32. Lubowski D.Z., Chen F.C., Kennedy M.L., King D.W. Results of colectomy for severe slow transit constipation. *Dis. Colon Rectum*, 1996; 39: 23-29.
33. Mellor S.G., Phillips R.K.S. The aetiology and management of sigmoid volvulus in the UK: how much colon need be excised? *Annals of the Royal College of Surgeons of England*, 1990, Vol. 72, 193-195.
34. Muller-Lissner S.A., Kamm M.A., Scarpignato C., Wald A. Myths and misconceptions about chronic constipation. *Am J Gastroenterol*, 2004, 99: 1 –11.
35. Northeast A.D.R., Dennison A.R., Lee E.G. Sigmoid Volvulus: New Thoughts on the Epidemiology. *Dis. Colon. Rectum*, 1984, - vol. 27, N4, P. 260-261.
36. Nylund G, Oresland T, Fasth S, Nordgren S. Long-term outcome after colectomy in severe idiopathic constipation. *Colorectal Dis* 2001; 3: 253-258.
37. OCEBM Levels of Evidence Working Group. "The Oxford 2011 Levels of Evidence". Oxford Centre for Evidence-Based Medicine.
38. Riss S, Herbst F, Birsan T, Stift A. Postoperative course and long term follow up after colectomy for slow transit constipation--is surgery an appropriate approach? *Colorectal Dis* 2009; 11: 302-307.
39. Pfeifer J., Agachan F., Wexner S.D. Surgery for constipation. A review. *Dis. Colon Rectum*. 1996; 39. P. 444-460.
40. Schagen van Leeuwen J.H. Sigmoid Volvulus in a West African Population. *Dis. Colon. Rectum*, 1985, Vol. 28, N10. - P. 712 - 716.
41. *The Large Intestine: Physiology, Pathophysiology, and Disease*. Edited by S.F. Phillips, J.H. Pemberton, P.G. Shorter. New York, Mayo Foundation, 1991. P. 10.

42. Thomas GP, Dudding TC, Rahbour G, Nicholls RJ, Vaizey CJ. Sacral nerve stimulation for constipation. *Br J Surg*, 2013, Jan;100(2):174-181.
43. Zutshi M, Hull TL, Trzcinski R, Arvelakis A, Xu M. Surgery for slow transit constipation: are we helping patients? *Int J Colorectal Dis*, 2007; 22: 265-269.